УДК 619:616.76-002:363.22/.28
DOI: 10.55934/2587-8824-2022-29-2-187-191

СРАВНИТЕЛЬНАЯ ОЦЕНКА МЕТОДОВ ЛЕЧЕНИЯ ПРИ БУРСИТАХ У ВЫСОКОПРОДУКТИВНЫХ КОРОВ

А. Н. Безин, Е. П. Циулина, Р. Р. Идрисова, Ч. Б. Кушеев

В условиях интенсивного промышленного животноводства на фоне воздействия различных этиологических факторов у коров наиболее распространены заболевания конечностей, которые негативно влияют на все системы организма животного и их продуктивность. Цель работы заключалась в изучении сравнительной оценки различных схем лечения бурситов у коров. В статье проанализированы результаты клинико-ортопедической диспансеризации 200 коров, принадлежащих ООО «Белоносовское» Еткульского района Челябинской области, которые свидетельствуют о том, у 80 коров (40% животных) были установлены заболевания конечностей, среди которых бурситы выявлены у 24 коров, что составило 30,0% от общего количества ортопедически больных животных. Представлено клиническое проявление острого асептического воспаления прекарпальной слизистой сумки у больных коров, выявлены основные этиологические факторы возникновения заболевания. Изучена терапевтическая эффективность комплексного лечения коров при остром асептическом воспалении прекарпальной слизистой сумки с использованием гидрокортизона, дипроспана и кеналога. Анализируя полученные результаты курации больных животных, установлено, что применение дипроспана имеет преимущества, оказывая лечебный эффект с пролонгированным действием и требует меньше затрат рабочего времени ветеринарного специалиста.

Ключевые слова: коровы, бурситы, гидрокортизон, дипроспан, кеналог, аспирация.

При переводе животноводства на промышленную основу одним из условий является создание крупных комплексов с высокой концентрацией животных на ограниченных площадях [3, 5, 7]. В условиях интенсивного промышленного животноводства на фоне воздействия различных этиологических факторов у коров наиболее распространены заболевания конечностей, которые негативно влияют на все системы организма животного и их продуктивность [1, 2, 4].

Особенно остро стоит проблема бурситов у крупного рогатого скота вследствие резкого изменения условий их содержания и кормления.

В настоящее время в ветеринарной медицине разработаны три основных метода лечения бурситов: консервативный; сочетание консервативного и оперативного; радикально-оперативный [6, 8].

В этой связи на современном этапе развития животноводства разработка и внедрение новых препаратов и методов лечения заболеваний слизистых сумок конечностей у коров имеет большое практическое значение [6, 9, 10].

Цель исследований – сравнительная оценка различных схем лечения бурситов у коров.

Нами были поставлены следующие **задачи** для достижения данной цели:

1. Определить распространение бурситов у коров в условиях ООО «Белоносовское» Еткульского района Челябинской области.

2. Изучить особенности этиопатогенеза бурситов у коров и дать сравнительную оценку различных способов их лечения.

Объект исследования – крупный рогатый скот ООО «Белоносовское» Еткульского района Челябинской области.

Предмет исследования – лечение бурситов у коров в ООО «Белоносовское» Еткульского района Челябинской области.

Материал и методы исследования

Первоначально на основании проведенной клинико-ортопедической диспансеризации 200 коров за 2021 год в условиях ООО «Белоносовское» Еткульского района Челябинской области нами было изучено распространение бурситов.

На втором этапе исследований были сформированы 3 группы коров черно-пестрой породы в возрасте 4–6 лет с годовым удоем 6300 кг молока по 8 голов в каждой с диагнозом острый асептический прекарпальный бурсит.

Исследования проводили по схеме, представленной на рисунке 1.

Клиническое исследование животных проводили по общепринятой в ветеринарной медицине схеме. При этом учитывали сведения о содержании и кормлении животных, случаи травмирования или ранения. При исследовании животных большое внимание уделяли опорно-двигательной системе.

Для определения локализации патологического очага проводили пальпацию слизистых сумок и наблюдали за животным в движении. При исследовании обращали внимание на болезненность в области патологического процесса, количество и качество пунктата.

После подтверждения диагноза всех животных разделили на 3 группы.

Животным первой группы назначили консервативное лечение с применением суспензии гидрокортизона. Для этого проводили аспирацию содержимого бурсы, после чего интрабурсально вводили 5 мл суспензии гидрокортизона с 10 мл 2%-го раствора новокаина. Данную процедуру проводили трехкратно с интервалом 72 часа.

Животным второй группы назначали консервативное лечение с дипроспаном, после аспирации содержимого бурсы, вводили 1 мл суспензии дипроспана с 10 мл 2%-го раствора новокаина. Процедура проводилась однократно.

В *третьей группе животных назначали* консервативное лечение с кеналогом, после аспирации содержимого бурсы вводили 2 мл суспензии кеналога с 10 мл 2%-го раствора новокаина. Процедура проводилась двукратно с интервалом 7 дней.

После интрабурсальных инъекций коровам опытных групп накладывали давящую повязку в области сустава. В дальнейшем проводили наблюдение за животными в течение четырнадцати дней.

Результаты и обсуждение

В результате проведенной клинико-ортопедической диспансеризации коров нами установлено, что из обследованных 200 коров у 80 коров (40% животных) были установлены заболевания конечностей. Из них у 56 коров поражены дистальные отделы конечностей, а бурситы выявлены у 24 коров, причем поражения слизистых сумок чаще имелись на грудных конечностях, что составило 30,0% от общего количества ортопедически больных коров (табл. 1).

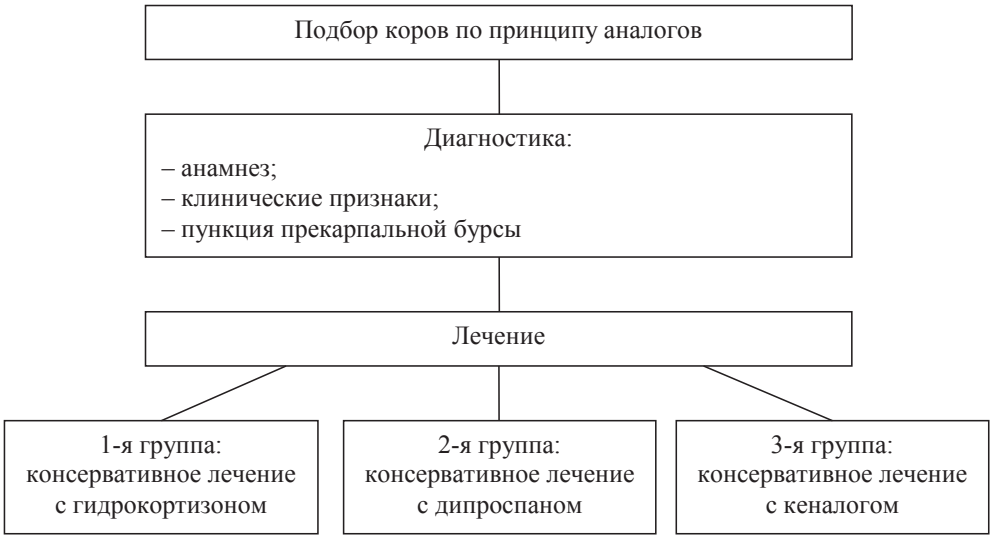

Рис. 1. Схема исследования

Доминирующими заболеваниями копытец являлись пододерматиты (43,75 %) и бурситы (30,0 %), меньший удельный вес занимали дерматиты свода межпальцевой щели (15 %), язвы подошвы 7,5 %, флегмоны венчика (3,75 %), при этом большинство заболеваний конечностей сопровождалось деформациями копытец.

На основании полученных данных анамнеза и результатов клинического исследования были выявлены животные с признаками острого асептического прекарпального бурсита.

Нами установлено, что основными этиологическими факторами являлись:

1. Нарушение параметров микроклимата и отсутствие моциона.

2. Короткие стойла и нерегулярная уборка навоза.

3. Травматизм из-за скученного содержания коров на твердых полах без подстилки.

4. Отсутствие дезинфицирующих ванн, предназначенных для лечения и профилактики болезней копытец.

5. Нерегулярная профилактическая расчистка и обрезка копытец при их деформации.

На втором этапе исследований в процессе курации животных нами было установлено, что до начала лечения симптомокомплекс при бурситах у животных опытных групп был примерно одинаков: наблюдалась хромота первой степени, в области слизистой сумки повышенная местная температура, малоболезненная, флюктуирующая, ограниченная припухлость.

Для уточнения характера процесса проводили пункцию подкожной прекарпальной бурсы с последующим лабораторным исследованием ее содержимого. При пункции получали серозно-слизистый экссудат соломенно-желтого цвета, в некоторых случаях с примесью крови.

Таблица 1 – Заболеваемость болезнями конечностей у коров ООО «Белоносовское»

Показатели	Гол.	%
1. Обследовано коров, гол.	200	100
Заболело коров, гол.	80	40
2. Характер поражений среди больных животных	80	100
Пододерматиты	35	43,75
Дерматиты свода межпальцевой щели	12	15
Язвы подошвы	6	7,5
Флегмоны венчика	3	3,75
Бурситы	24	30,0

Таблица 2 – Клинические показатели на 3-и, 7-е и 14-е сутки наблюдения

Метод лечения / Группы	3-и сутки	7-е сутки	14-е сутки
1-я группа: консервативное лечение с гидрокортизоном	Экссудация сохранена, но в меньшей степени. У отдельных особей сохраняется болезненность. Проводили повторную аспирацию и введение препарата	Незначительное количество экссудата. Проводили повторную аспирацию и введение препарата	Экссудации нет. Болезненность отсутствует. Восстановление функции конечности
2-я группа: консервативное лечение с дипроспаном	Экссудации не наблюдали. Болезненность отсутствует	Отсутствие экссудации. Восстановление функции конечности	Полное восстановление функции конечности
3-я группа: консервативное лечение с кеналогом	Умеренная экссудация и повышеная местная температура, сохраняется болезненность в области синовиальной сумки	Экссудация незначительная. Проводили повторную аспирацию и введение препарата	Экссудативные процессы отсутствуют. Функция конечности восстановлена

Прокол проводили с соблюдением правил асептики и антисептики.

По результатам лабораторного исследования установлено, что бурсальное содержимое было прозрачным, от соломенно-желтого до темно-желтого с примесью крови, реакция на белок была положительной, что свидетельствует о серозном характере процесса.

С учетом всех данных ставили диагноз острый асептический бурсит. После уточнения диагноза всем трем группам животных было назначено соответствующее лечение. Клинические показатели наблюдения за патологическим очагом представлены в таблице 2.

Таким образом, у животных первой группы после применения гидрокортизона на 3-и сутки отмечалось сохранение экссудации, которое уменьшалось к седьмым суткам и прекращалось на 14-е. На четырнадцатые сутки отмечали полное восстановление функции конечности.

У животных второй группы наблюдали положительный эффект уже на третьи сутки, к седьмому дню функция конечности полностью восстановилась.

У животных третьей группы после проведенного лечения кеналогом на третьи сутки наблюдали незначительную экссудацию, которая уменьшилась к седьмым суткам. На четырнадцатый день функция конечности восстановилась.

Кроме того, через 14 дней у коров опытных групп восстановилась двигательная активность, признаки хромоты отсутствовали, отклонений от нормативных показателей состояния здоровья не наблюдали (табл. 3).

Таким образом, анализируя полученные результаты, можно сделать вывод, что лечение коров с острым асептическим прекарпальным бурситом во всех опытных группах оказалось эффективным. Однако применение дипроспана имеет неоспоримые преимущества, оказывая незамедлительный лечебный эффект с пролонгированным действием. Кроме того, его применение требует меньше всего затрат рабочего времени ветеринарного специалиста.

Выводы

1. Болезни конечностей у коров в ООО «Белоносовское» Еткульского района Челябинской области достигают 40%. При этом поражения слизистых сумок чаще встречаются на грудных конечностях и составляют 30,0% от общего количества больных животных.

2. Основными этиологическими факторами заболеваний конечностей у коров в хозяйстве являются: нарушение параметров микроклимата, отсутствие моциона и дезинфицирующих ванн, короткие стойла и травматизм животных, скученное содержание коров на твердых полах с редкой заменой подстилки, нерегулярная профилактическая расчистка и обрезка копытец.

3. При сравнительной оценке различных способов лечения острого асептического прекарпального бурсита наиболее выраженный терапевтический эффект был получен во второй опытной группе животных, с применением консервативного лечения дипроспаном.

Рекомендации

С целью своевременной диагностики и разработки лечебно-профилактических мероприятий при заболеваниях конечностей у коров следует проводить комплексную диспансеризацию животных, учитывая условия содержания и кормления животных. При выявлении асептических бурситов у коров рекомендуем проводить консервативное лечение с применением 1 мл суспензии дипроспана с 10 мл 2%-го раствора новокаина после аспирации содержимого бурсы.

Таблица 3 – Клинические показатели при бурситах у коров опытных групп перед и после лечения

Клинические показатели	1-я группа		2-я группа		3-я группа	
	до лечения	после лечения	до лечения	после лечения	до лечения	после лечения
Температура, °С	38,3±0,54	38,9±0,51	39,1±0,58	39,0±049	38,6±0,38	38,8±0,52
Пульс, ударов в минуту	58,7±2,32	54,6±2,34	59,9±2,64	58,4±2,46	52,2±2,44	56,6±2,24
Дыхание, движений в минуту	25,3±0,34	25,8±0,38	26,3±0,82	25,8±032	24,80±0,34	26,4±0,36

Список литературы

1. Безин А. Н., Циулина Е. П., Идрисова Р. Р. Эффективность фортиклин спрея и биохелат-геля в комплексном лечении заболеваний копытец у коров // Ученые записки Казанской государственной академии ветеринарной медицины имени Баумана. Казань. 2019. Т. 237. С. 27–31.

2. Использование хелатных соединений меди и цинка в комплексном лечении пододерматитов у высокопродуктивных коров / А. Н. Безин [и др.] // АПК России. 2021. Т. 28. № 3. С. 385–390.

3. Веремей Э. И., Руколь В. М., Журба В. А. Технологические требования ветеринарного обслуживания, лечения крупного рогатого скота и профилактики хирургической патологии на молочных комплексах : рекомендации. Витебск, 2011. 27 с.

4. Состояние белкового и углеводного обмена при пододерматитах у коров / А. М. Гертман, А. Н. Безин, Е. П. Циулина, Т. Б. Гумеров / Актуальные вопросы биотехнологии и ветеринарных наук: теория и практика : матер. Нац. науч. конф. Института ветеринарной медицины. Челябинск, 2019. С. 29–34.

5. Кузнецова Е. А., Павленко А. С. Современный подход к снижению клинических проявлений болезней конечностей высокопродуктивных животных // Матер. III Междунар. конгр. вет. фармакологов и токсикологов. СПб., 2014. С. 147–149.

6. Надеин К. А., Семенов Б. С. Морфологическая оценка нарушений кровообращения бурсы тарсального сустава у коров // Вопросы норм.-прав. регулирования в ветеринарии. 2013. № 3. С. 82–84.

7. Надеин К. А. Влияние применения геля с трекрезаном при лечении гнойных ран на показатели перекисного окисления липидов // Вестник КрасГАУ. 2015. № 1. С. 159–162.

8. Persistent analgesic effect of sustained release diclofenac sodium preparation on bovine type II collagen-induced arthritis / T. U. Masami [et al.] // J. Health Sci. 2002. Vol. 48. № 1. P. 48–54.

9. Valoshin A. V. Protein exchange and localization in the organism of fattened bull-calves after the introduction of various dosages of vitamin a into the diets with bagasse pellets // International Journal of Innovative Technology and Exploring Engineering (Bhopal). 2019. Vol. 8. Is. 7. P. 659–662.

10. Characterisation of a dendritic cell subset in synovial tissue which strongly expresses Jak/STAT transcription factors from patients with rheumatoid arthritis / J. G. Walker [et al.] // Ann. Rheum. Dis. 2007. Vol. 66. № 8. P. 992–999.

Безин Александр Николаевич, д-р ветеринар. наук, профессор кафедры незаразных болезней, ФГБОУ ВО Южно-Уральский государственный аграрный университет.
E-mail: bezin74@mail.ru.

Циулина Елена Петровна, канд. ветеринар. наук, доцент, ФГБОУ ВО Южно-Уральский государственный аграрный университет.
E-mail: elenaciulina@mail.ru.

Идрисова Роза Равильевна, канд. ветеринар наук, ФГБОУ ВО Южно-Уральский государственный аграрный университет.
E-mail: idrisova78@inbox.ru.

Кушеев Чингиз Беликтуевич, д-р ветеринар наук, профессор кафедры специальных ветеринарных дисциплин, ФГБОУ ВО Иркутский государственный аграрный университет.
E-mail: kusheevchin@mail.ru.

* * *